

# LA PLICA SINOVIAL COMO CAUSA DE DOLOR ANTERIOR DE RODILLA

Por Dr. Juan J. Nogales Hidalgo

Cirujano Ortopédico

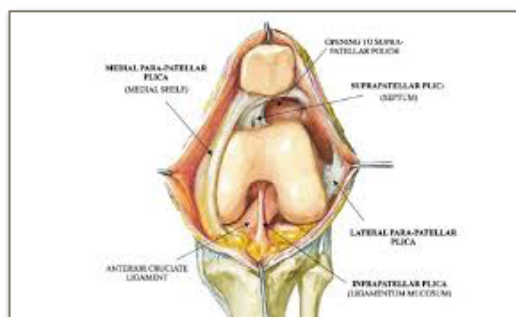
CENTRO DE TERAPIAS BIOLÓGICAS JUAN NOGALES

## ¿QUE ES LA PLICA SINOVIAL?

Su nombre viene del griego y significa pliegue. Son estructuras embrionarias compuestas de tejido sinovial, que están en las articulaciones de los animales en su fase embrionaria y que con el tiempo van desapareciendo, quedando algunos restos en la edad adulta.

Concretamente en la rodilla de la especie humana el 70% de la población tiene algún tipo de plica sinovial. Estas pueden ser de cuatro tipos: la plica suprapatelar, la plica medial, la plica infrapatelar o ligamento mucoso y la plica lateral.

De todas ellas, las que presentan potencial de dolor o alteración de la rodilla son la plica medial y el ligamento mucoso. La plica lateral también puede generar molestias y alteraciones, pero es mucho menos frecuente. La plica suprapatelar no suele dar ningún síntoma clínico.



## ¿QUE TIPO DE SINTOMATOLOGÍA PROVOCA LA PLICA MEDIAL?

Normalmente refieren dolor en la región anterior de la rodilla, que aumenta al subir y bajar escaleras o rampas, que aumenta también cuando se realiza una actividad física intensa como las caminatas por el campo, padel, tenis, o ejercicios en gimnasio. Tras dicha actividad se suelen quejar de dolor, sensación de quemazón en la zona anterior y medial de la rodilla y sensación de “inestabilidad funcional” (como si le fuera a fallar la rodilla en un esfuerzo). También refieren que cuando llevan mucho tiempo con la rodilla flexionada, precisan estirla para que el dolor disminuya. Otras veces los pacientes refieren que al acostarse, precisan del uso de una almohada entre las rodillas para poder conciliar el sueño por disminuir el dolor.

## ¿HAY PRUEBAS DIAGNÓSTICAS PARA ESTA PATOLOGÍA?

Si las hay, y son test clínicos y test de diagnóstico por imagen: ecografía dinámica y resonancia magnética.

Los test clínicos desde el año 2004 por el Dr. Sung Jae Kim (Arthroscopy 2004), describió un test denominado “MPP test” (Medial Patellar Plica test) que en 2007 confirmó que se trataba

de una prueba muy fiable por encima del 90% de fiabilidad clínica. Asimismo el Dr. Robert LaPrade describió el “Plica snap test” (test del resalte) que es un test complementario al MPP test y que también presenta una importante fiabilidad.

En 2014 Vijail D. Shetty et al (J Knee Surg) reportó unos criterios clínicos para el diagnóstico del S. Plica Medial con especificidad (91%), sensibilidad (100%) y con valor predictivo de 91/100. Criterios esenciales: historia de dolor antero-medial<sup>1</sup>, dolor primariamente sobre cóndilo femoral medial<sup>2</sup>, plica visible o palpable<sup>3</sup>, molestias sobre la plica medial<sup>4</sup> y exclusión de otras causas de dolor antero-medial de rodilla<sup>5</sup>. Criterios deseables: inicio súbito tras traumatismo vanal<sup>1</sup>, prueba del edredón<sup>2</sup>, chasquido audible en la fleco-extensión de la rodilla<sup>3</sup> y chasquido palpable durante la flexo-extensión de la rodilla<sup>4</sup>.

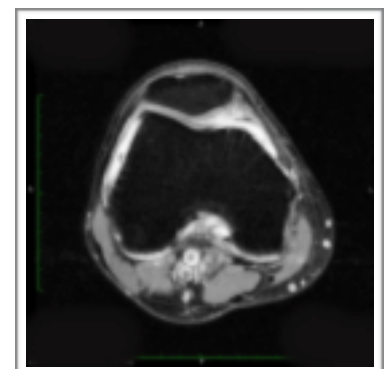
**TOMA DE DATOS PLICA MEDIAL**

FECHA	
HISTORIA	
EDAD	
SEXO	
PESO	
ALTURA	
IMC	
LADO	
CRITERIO ESENCIAL 1	
CRITERIO ESENCIAL 2	
CRITERIO ESENCIAL 3	
CRITERIO ESENCIAL 4	
CRITERIO ESENCIAL 5	
CRITERIO DESEADO 1	
CRITERIO DESEADO 2	
CRITERIO DESEADO 3	
CRITERIO DESEADO 4	
MPP TEST	
SNAP PLICA TEST	
US DINAMIC PLICA TEST	
US STATIC PLICA TEST	
EAV	

CENTRO DE DIAGNÓSTICO CLÍNICO DE LA PLICA MEDIAL  
 DESARROLLADO POR EL DR. ROBERTO GARCÍA-VALTUILLE  
 PLICA MEDIAL: DEFINICIÓN ANATOMICA  
 1. HISTORIA DE DOLOR ANTERO-MEDIAL  
 2. DOLOR PRIMARIAMENTE SOBRE CÓNDILO FEMORAL MEDIAL  
 3. PLICA VISIBLE O PALPABLE  
 4. MOLESTIAS SOBRE LA PLICA MEDIAL  
 5. EXCLUSIÓN DE OTRAS CAUSAS DE DOLOR ANTERO-MEDIAL  
 CRITERIOS ESENCIALES PARA EL DIAGNÓSTICO DE LA PLICA MEDIAL  
 PLICA MEDIAL: DEFINICIÓN CLINICA  
 1. INICIO SÚBITO TRAS TRAUMATISMO VANAL  
 2. PRUEBA DEL EDREDÓN POSITIVA  
 3. CHASQUIDO AUDIBLE EN LA FLECO-EXTENSIÓN DE LA RODILLA  
 4. CHASQUIDO PALPABLE DURANTE LA FLEXO-EXTENSIÓN DE LA RODILLA

La ecografía dinámica: el Dr. Lucas Paczesny (Radiology 2009) describe el “US dynamic plica test” que tiene una fiabilidad diagnóstica mayor que la resonancia magnética de rodilla y que evidencia la presencia de la plica medial con respecto a su situación en la articulación fémoro-patelar al balancear la rótula medialmente con la rodilla en extensión. También se puede medir con esta técnica el grosor que presenta la plica medial. Stubbings y Smith (The Knee 2014) en una revisión sistemática y metaanálisis de la exactitud diagnóstica de las pruebas clínicas y por imagen, concluyen que la **ecografía** tiene una sensibilidad de 0.90 y especificidad de 0.89 .

La resonancia magnética: el trabajo del Dr. Roberto García-Valtuille (RadioGraphics 2002) ha sido muy valioso, ya que enseña muy claramente como hay que buscar estas estructuras y presenta ejemplos con la correspondiente imagen artroscópica del caso. El estudio mencionado anteriormente de Stubbings y Smith (The Knee 2014) concluye que la **RMN** de rodilla tiene una sensibilidad del 0.77 y una especificidad de 0.58.



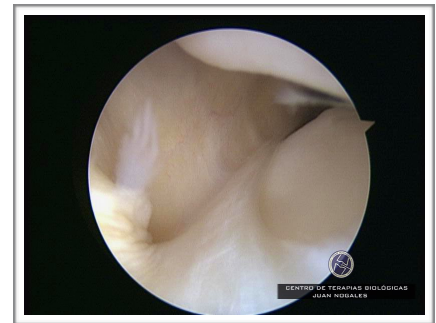
## ¿ TIENE TRATAMIENTO ?

### 1. TRATAMIENTO CONSERVADOR

En principio el tratamiento del dolor anterior de rodilla por una plica sinovial medial es conservador: medicación analgésica y antiinflamatoria, tratamiento rehabilitador con ejercicios de fortalecimiento muscular del cuádriceps, estiramientos del cuádriceps y musculatura flexora de la rodilla.

La infiltración intraplica: descrita en 1985 por GD Revere et al (Am J Sport Med) con infiltraciones de corticoides y anestésicos locales, reporta una tasa de éxito del 73% de las plicas no fibrosadas y pobres resultados en las plicas fibrosadas. La infiltración subsinovial (intraplica) con plasma autólogo rico en plaquetas, es un tipo muy específico de infiltración que se recomienda realizar con control ecográfico. Normalmente se realizan tres infiltraciones. Los resultados de este tratamiento son buenos con una mejoría del 70% de los pacientes (resultados similares a Rovere et al), aunque el tiempo de mejoría va desde el mes a los 6 meses. Si a partir de los 6 meses, sigue con el cuadro de dolor, se recomienda el tratamiento quirúrgico.

2.- TRATAMIENTO QUIRÚRGICO se realiza por técnica artroscópica. En dicho tratamiento se reseca la plica sinovial medial, el tejido hipertrófico de la grasa retropatelar de Hoffa y cualquier tejido sinovial que esté agrandado o hipertrofiado en la rodilla. Hay controversia si resecar completamente la plica o dejar un resto para evitar dañar la retináculo medial y provocar subluxación de la rótula, pero esta disparidad de soluciones no está resuelta aún. La técnica que uso es con aparato de frecuencia de onda bipolar que provoca un fenómeno de sublimación y evita el sangrado de estas estructuras muy ricas en vasos y nervios, combinado con el sinoviotomo en los tejidos fibróticos y condrales periféricos. Reseco completamente la plica desde el origen hasta el tejido de la grasa de Hoffa evitando profundizar hasta la retináculo medial.



## ¿ SE CURA TOTALMENTE ?

La resección de la plica es la solución al problema del síndrome de la plica sinovial. En los estudios realizados los últimos años, los resultados de la resección de la plica medial son muy buenos, por encima del 90% de curación. La plica medial no solamente es causante del dolor anterior de rodilla sino que en el caso de las plicas fibrosadas son las causantes de daño del cartílago periférico del cóndilo femoral medial.

Bien es cierto que el dolor anterior de rodilla es multifactorial, y que hay que ser muy minuciosos a la hora de buscar las verdaderas causas del mismo, pero también es cierto que esta patología es mas frecuente de lo que hasta ahora se sabía, habiéndose demostrado que se diagnostican menos de las que existen realmente.

Pensar en que el tejido sinovial es uno de los causantes principales del dolor anterior de la rodilla, es de obligada apreciación y descarte, para evitar cometer un fallo diagnóstico. Además los últimos años, han emergido artículos científicos que corroboran que estamos por la buena senda de la solución al problema. En un artículo del libro Osteoarthritis-Diagnosis, Treatment Surgery del Prof Qian Chen con respecto a la plica firmado por el Dr. Ahmet Guney concluye que la plica medial normal es delgada, rosada y flexible y la plica medial patológica es blanca, engrosada y fibrosa, además de que muchas plicas fibrosadas provocan daño cartilaginoso en el fémur.

Como conclusión, se recomienda que los pacientes que padezcan DOLOR ANTERIOR DE RODILLA, sean estudiados de forma metódica y científica descartando las causas mas importantes del dolor anterior de rodilla, incluyendo la patología sinovial. Y si esta patología sinovial persiste mas de 6 meses con el tratamiento conservador, debe ser intervenida quirúrgicamente.